

resonator**coop**

corporate design / kommunikationsdesign / informationsdesign /
produktdesign / architektur / innenarchitektur / freiraumplanung /
kunst im öffentlichen raum / ausstellungsgestaltung / text

corporate design

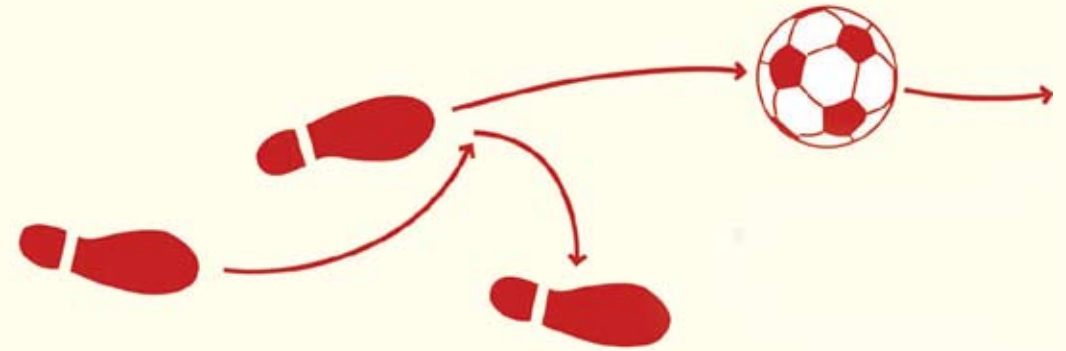
gestaltungs- und kommunikationskonzepte / erscheinungsbilder /
logoentwicklung

eintracht frankfurt museum

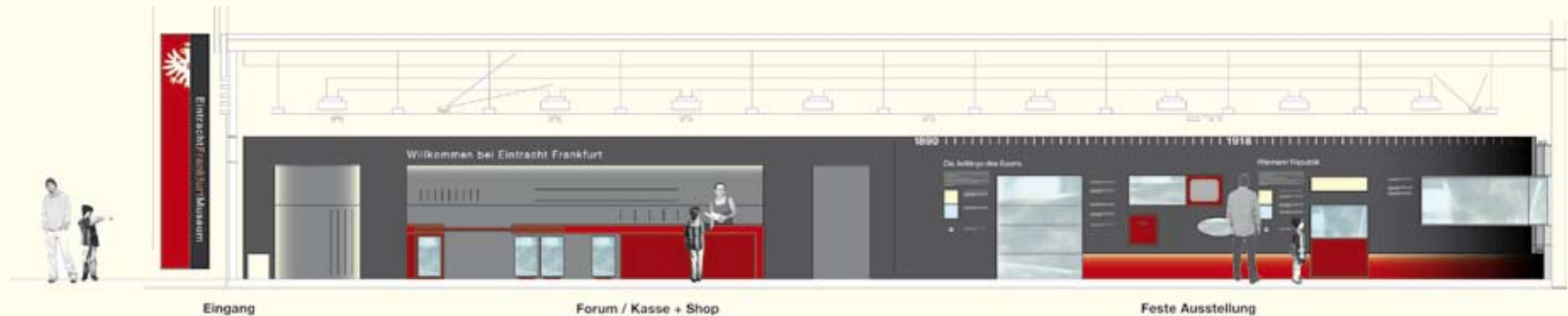
frankfurt 2006/07


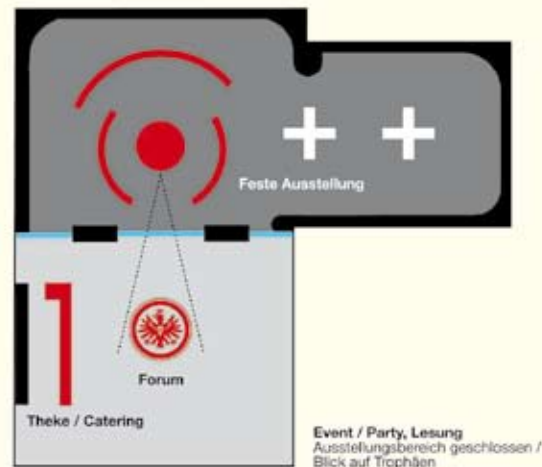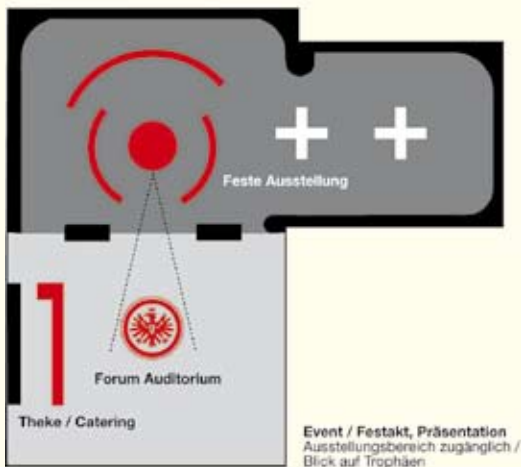
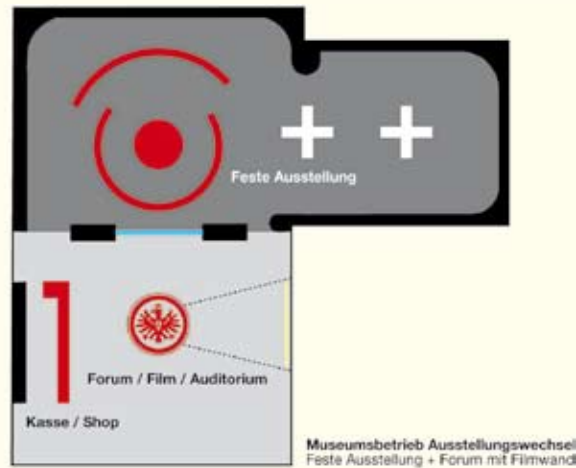
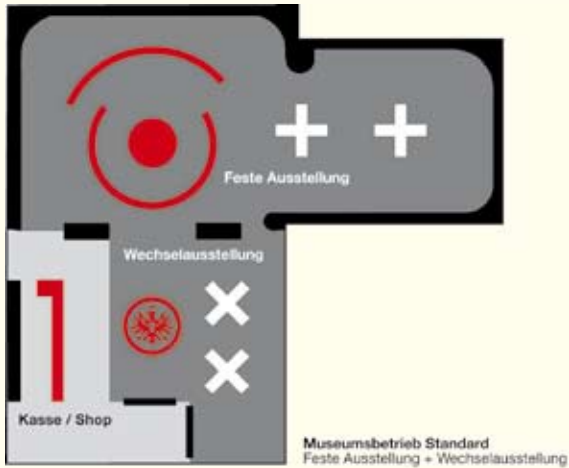
erscheinungsbild und logoentwicklung für das sporthistorische museum
von eintracht frankfurt als basis für umsetzungen im bereich ausstellungs-
design im rahmen der arge eintracht frankfurt museum

Eintracht Frankfurt Museum



ausstellungsgestaltung und museumskommunikation
logo / bodengrafik / farb- und materialkonzept





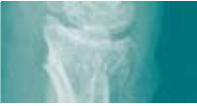ausstellungsgestaltung und infomationsdesign
schema nutzungsoptionen / grafik wandelement

aap biomaterials

obernburg 2006

erscheinungsbild-überarbeitung für ein pharmazeutisches unternehmen

Ostim®



Eine prospektive Studie mit Ostim® bei distalen Radiusfrakturen
A prospective study of Ostim® in the treatment of distal radius fractures

Platzhalter Logo

Chirurgische Universitätsklinik Heidelberg
INF 110
69120 Heidelberg
Dr. F.-X. Huber
Kontakt / contact: franz-xaver.huber@med.uni-heidelberg.de

Ostim®



Knochenregeneration bei Einsatz von nanokristallinem Hydroxylapatit bei distalen Radiusfrakturen
Bone regeneration of distal radius fractures treated with nanocrystalline hydroxyapatite

Prof. Dr. Dr. R. Schnettler
Universität Gießen
Klinik und Poliklinik für Unfallchirurgie
Rolf-Buchheim-Str. 7
35385 Gießen
Kontakt: stef.kilian@chiru.med.uni-giessen.de

Ostim®



Osteotomie der proximalen Tibia
Spaltfüllung mit nanokristallinem Hydroxylapatit
*Osteotomy of the proximal Tibia
Application of nanocrystalline hydroxyapatite in open wedge osteotomy*

Dr. Claude Schwartz
Hôpital Pasteur
Service d'Orthopédie et de Traumatologie
39, Avenue de la Liberté
F-68000 Colmar
Kontakt / contact: schwartzc@soi.com

fallbeispiel-blätter titel / innenseiten

Ostim®



Einsatz von nanokristallinem Hydroxylapatit bei Kalkaneusfrakturen
Use of nanocrystalline hydroxyapatite in calcaneal fractures

KLINIKUM

Prof. Dr. med. H.-U. Langendorf
Klinikum Dortmund GmbH
Klinikzentrum Nord
Münsterstraße 240
D-44145 Dortmund
Behandelnder Arzt / responsible surgeon: Dr. Ph. Schöttens
Kontakt / contact: cpschoettes@t-online.de

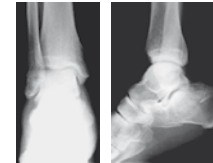


Fig. 1. Röntgenbild prä-op. / X-Ray pre-op.

Fall / Case

Patient: männlich, 36 Jahre
Patient: male, 36 years old
Diagnose: Kalkaneusfraktur
Diagnosis: Calcaneal fracture
Ursache: Sturz von Gerüst
Cause: Fall from several meters height
Operation: Juli 2002
Operation date: July 2002
Metallentfernung: Juni 2003
Metal removal: June 2003

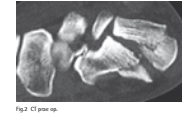

Fig. 2. CT post-op.

The dislocated intra-articular calcaneal fracture was treated with a plate. The defect gap was completely filled with 4 cc of Ostim®.
Stabilization of the fracture is achieved by the Ostim-synthesis, since Ostim® is not intended to be weightbearing.
Ostim® is applied via a ready-to-use syringe. Application accessories are available enabling percutaneous access and facilitating access to deep bone defects.

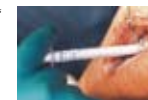

Fig. 3. Ostim-Applikation / Ostim application

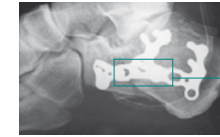


Fig. 4. post-op.

Osteomatrixherkunft Bereich: Ostim®-Implantation
The matrix has shown the Ostim® implantation site

Die Knochenmatrix ist in diesem Fall im Röntgenbild, bedingt durch den starken Kontrast der Platte, nicht sichtbar. Im gekennzeichneten Bereich wurde Ostim® implantiert.
In this case the bone substitute material cannot be seen in the X-ray due to the strong contrast of the metal implant. The line marks the implantation site of Ostim®.

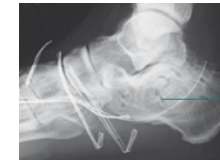


Fig. 5. 1 Jahr post-op. / 1 year post-op.

Endothrombose der Beinarterie
Site of artery removal

Ein Jahr post op, ist eine knöcherne Aushheilung mit Rekonstruktion der trabekulären Struktur festzustellen. Komplikationen traten nicht auf.
One year post op, the bone healing is completed with reconstruction of the trabecular structure. No complications occurred in the course of healing.

museum der artenvielfalt

darmstadt-kranichstein 2005/06

erscheinungsbild und logoentwicklung für ein naturwissenschaftliches museum als basis für umsetzungen im bereich ausstellungsdesign und externe museumskommunikation

ma



Museum der Artenvielfalt



Farben / Primärfarben + Sekundärfarben

designmanual

logo / farben / schriften / formate

Museum für Artenvielfalt

In einem 'geschichtlichen Wimperschlag' (Kowarik) haben Menschen mit den von ihnen ausgelösten Invasionen geografische Barrieren überwunden. Wandermde Menschen haben schon immer Tiere und Pflanzen verbreitet und damit ökologische Veränderungen bis hin zur Ausrottung von Arten bewirkt.

Helvetica roman

Museum für Artenvielfalt

In einem 'geschichtlichen Wimperschlag' (Kowarik) haben Menschen mit den von ihnen ausgelösten Invasionen geografische Barrieren überwunden. Wandermde Menschen haben schon immer Tiere und Pflanzen verbreitet und damit ökologische Veränderungen bis hin zur Ausrottung von Arten bewirkt.

Helvetica bold

Museum für Artenvielfalt

In einem 'geschichtlichen Wimperschlag' (Kowarik) haben Menschen mit den von ihnen ausgelösten Invasionen geografische Barrieren überwunden. Wandermde Menschen haben schon immer Tiere und Pflanzen verbreitet und damit ökologische Veränderungen bis hin zur Ausrottung von Arten bewirkt.

Helvetica light

12 pt / Beschriftung

Bionik

60 pt / Beschriftung

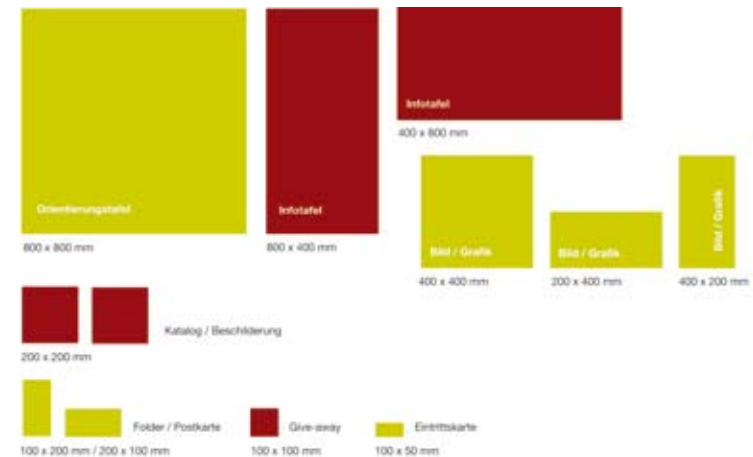
In einem 'geschichtlichen Wimperschlag' (Kowarik) haben Menschen mit den von ihnen ausgelösten Invasionen geografische Barrieren überwunden.

32 pt / Leittext

Kleines Springkraut

16 pt / Beschreibung

Schrift / Hausschrift Helvetica



Formate / Quadrat + Halbquadrat

ausstellungsdesign
bereichstafeln / steckbriefe



Damhirsch
Dama dama



Ursachen der Einwanderung

Aktueller Lebensraum

Schäden

Einwanderungszeitpunkt



Kartoffelkäfer
Leptinotarsa decemlineata




Ursachen der Einwanderung

Aktueller Lebensraum

Schäden

Einwanderungszeitpunkt



ideenlabor
aschaffenburg 2003

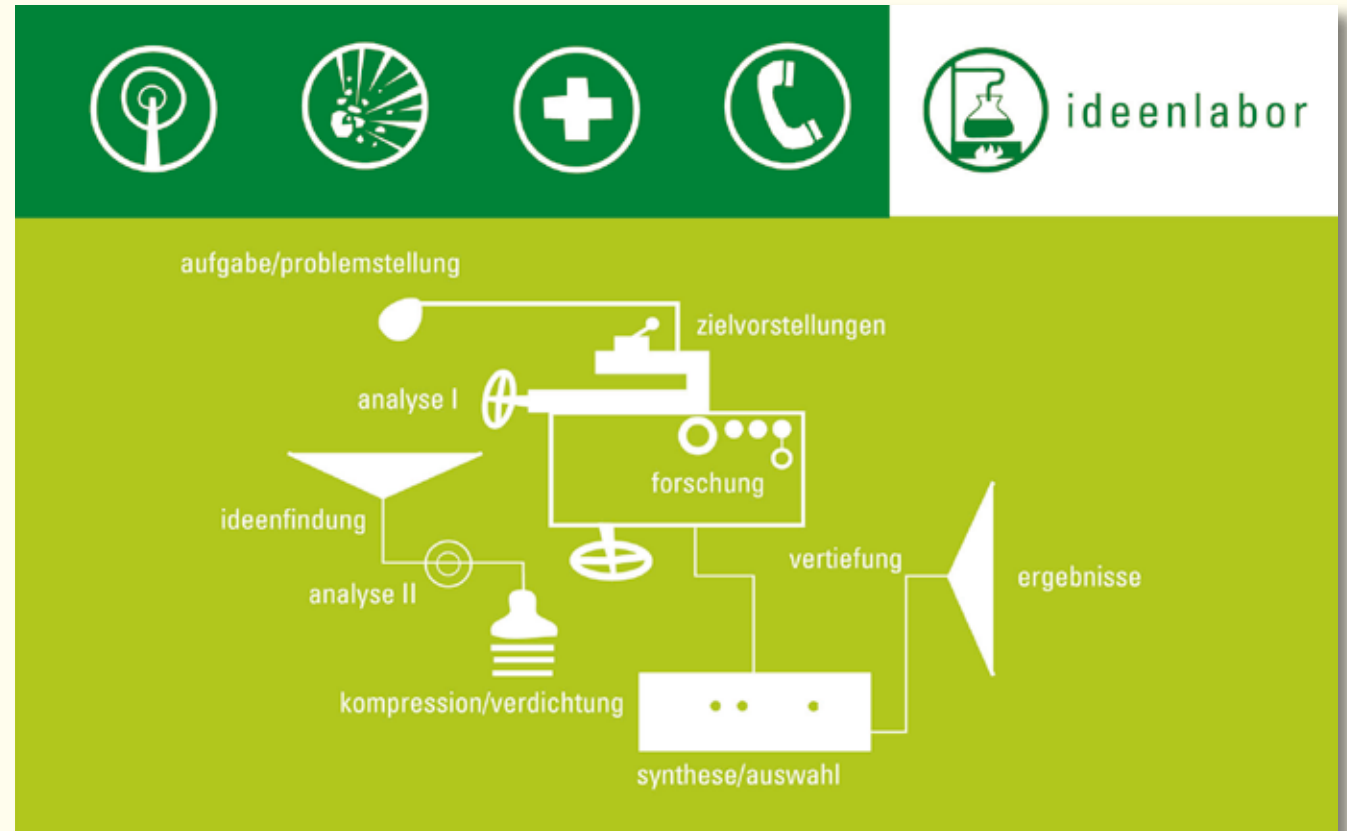
erscheinungsbild für ein kooperationsprojekt / kreative dienstleistungen



ideenlabor



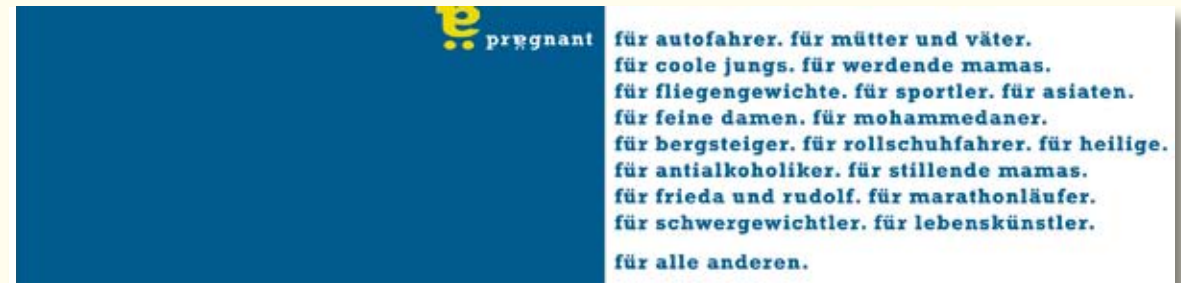corporate design
logo / visitenkarte / homepage
www.ideenlabor.de



pregnant
aschaffenburg 2002

konzeptuelles erscheinungsbild für eine alkoholfreie biermarke

pręgnant



erscheinungsbild
logo / imagebooklet

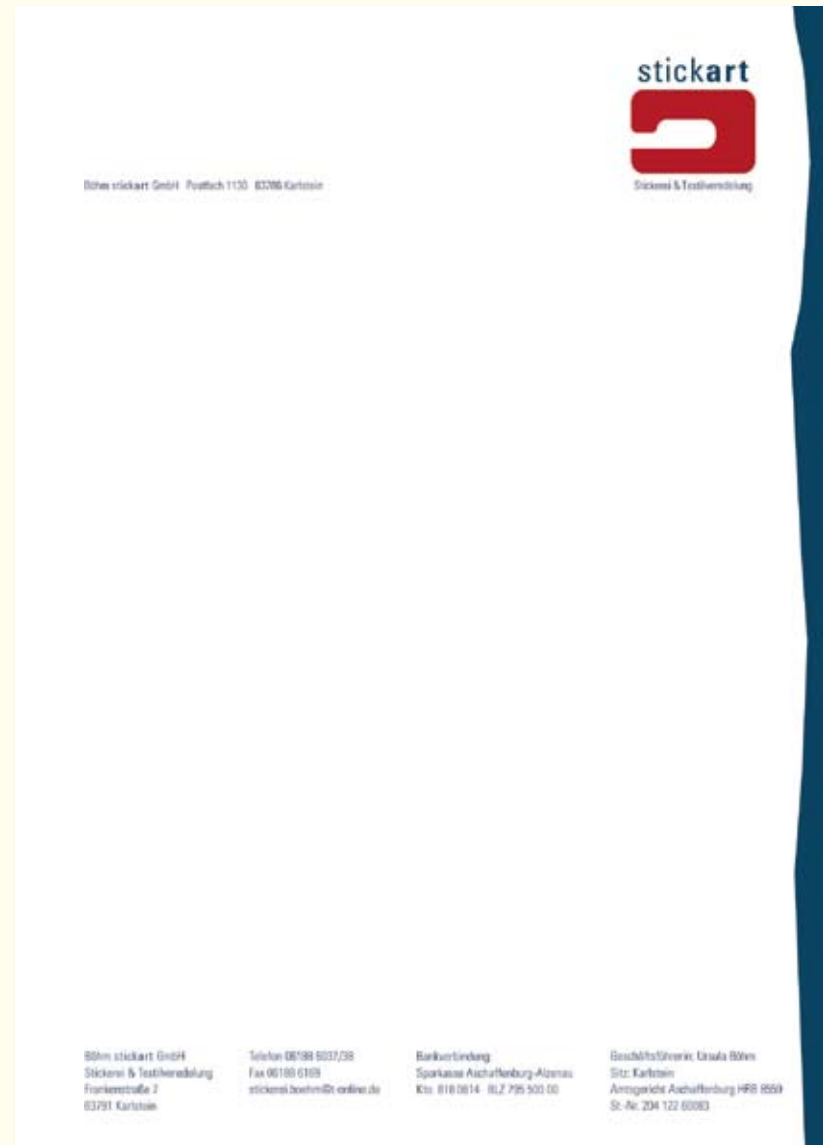stickart

karlstein 2002

erscheinungsbild für ein textilunternehmen



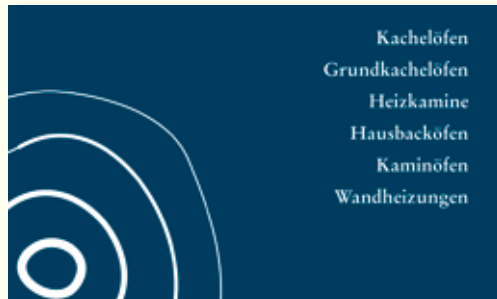erscheinungsbild
logo / visitenkarte / briefbogen



hock kachelofenbau

bessenbach 2001

erscheinungsbild für einen handwerksbetrieb



erscheinungsbild
logo / visitenkarte / briefbogen


logoland
2001 – 2006

logoentwicklungen

logoontwikklungen
kultur- / sozialinstitutionen



schlimmfast



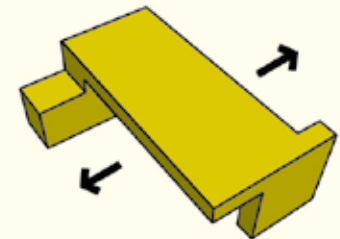
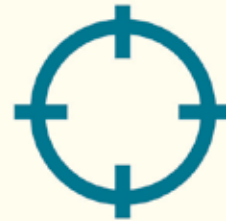cycl **O**maat



Seniorentreff



**osmo
land**



Raumteiler

salon d'osmotique®

squid

mobile unit shed

L°ENS

1991 nanna hirsch kommunikationsdesignerin, texterin
für scott sederstrom graphics, columbus usa
1992-93 für art connection systems, konstanz
1994-96 für quandel design, frankfurt

seit 2001 resonatorcoop
mit lex rijkers, architekt

kurmainzer ring 6
63739 aschaffenburg
telefon: +49 (0)6021 449884

seit 1996 zusammenarbeit mit gestaltungsbüro 29.april, darmstadt

